

Journée thématique de la SFEF (Paris, 26 mai 2005)

Morphologie folliculaire après cryoconservation du cortex ovarien chez la lapine (*Oryctolagus cuniculus*)

Follicular morphology after ovarian cortex cryopreservation in the doe (*Oryctolagus cuniculus*)

V. Neto ^{a,*}, P. Guérin ^b, J. Lornage ^c, N. Corrao ^b, S. Buff ^b, T. Joly ^a

^a ISARA–Lyon, 31, place Bellecour, 69288 Lyon, France

^b Laboratoire de biologie de la reproduction, École nationale vétérinaire (ENV) de Lyon, 1, avenue Bourgelat, 69280 Marcy- l'Étoile, France

^c Faculté de médecine Rockefeller, 8, avenue Rockefeller, 69373 Lyon cedex 08, France

Reçu le 30 juin 2005 ; accepté le 16 août 2005

Disponible sur internet le 31 août 2005

Résumé

Objectifs. – Comparer les effets de deux cryoprotecteurs (DMSO et 1,2-PROH), utilisés à deux concentrations (1,5 et 2 M) sur la morphologie des petits follicules du cortex ovarien de lapine.

Matériel et méthodes. – Des cortex ovariens ($n = 40$) ont été congelés dans du milieu TCM199 + 10 % SVF, supplémenté par 1,5 ou 2 M de DMSO ou de 1,2-PROH. Deux témoins ont été réalisés : un témoin frais et un témoin congelé sans cryoprotecteur. L'équilibration dans la solution cryoprotectrice avant congélation, ainsi que le rinçage des cortex ovariens après décongélation, ont été effectués par étapes. Les effets de la congélation ont été évalués par observation histologique.

Résultats. – Avant congélation, 68,6 % des follicules ne présentaient aucun défaut morphologique. Après congélation dans une solution contenant 1,5 M de 1,2-PROH, 48,0 % des follicules étaient normaux, sans différence avec le témoin non congelé. Les proportions de follicules sans défaut morphologique après congélation avec le DMSO étaient significativement inférieures à celles observées pour le témoin positif (28,8 et 34,8 % respectivement pour 1,5 et 2 M de DMSO).

Discussion et conclusions. – Nos résultats suggèrent que le 1,2-PROH est un cryoprotecteur plus efficace que le DMSO pour la congélation du cortex ovarien de lapine. Ces résultats diffèrent de ceux obtenus chez d'autres espèces, vraisemblablement en raison d'une plus grande fragilité du tissu ovarien de lapine. Cependant, cette espèce reste un modèle animal intéressant, permettant l'acquisition rapide de résultats sur la descendance issue de greffes de tissu congelé.

© 2005 Elsevier SAS. Tous droits réservés.

Abstract

Objective. – To compare the effects of two cryoprotective agents (DMSO and 1,2-PROH) used at two concentrations (1,5 and 2 M) on the morphology of small ovarian cortex follicles in doe.

Materials and methods. – Ovarian cortexes ($n = 40$) were frozen in TCM199 + 10% FCS medium added to 1.5 or 2 M of DMSO or 1,2-PROH. Two controls were realized (fresh and frozen without cryoprotectant). The equilibration in cryoprotective solutions before freezing, and the elimination of the cryoprotective agents after thawing, was performed step by step. The effects induced by cryopreservation were evaluated by histological examination.

Results. – Fresh ovarian tissue showed 68.6% of intact follicles. After freezing, only 1.5 M of 1,2-PROH preserved 48.0% of normal follicles, with no significant difference compared to the fresh control. The proportion of follicles without morphological defect observed after cryopreservation with DMSO was significantly reduced (respectively 28.8 and 34.8% for 1,5 and 2 M of DMSO).

* Auteur correspondant.

Adresse e-mail : vneto@isara.fr (V. Neto).

Discussion and conclusions. – Our results suggest that 1,2-PROH is a more effective cryoprotectant than DMSO, for the cryopreservation of doe ovarian cortex. These results differ from those that were obtained for other species, credibly because of a higher fragility of the ovarian tissue of the doe. Nevertheless, this species is an interesting animal model which allows rapid results after cryopreserved ovarian tissue graft. © 2005 Elsevier SAS. Tous droits réservés.

Mots clés : Cryoconservation ; Cortex ovarien ; Lapine ; Cryoprotecteur ; Morphologie folliculaire

Keywords: Cryopreservation; Ovarian cortex; Doe; Cryoprotective agent; Follicular morphology

1. Introduction

La cryoconservation du cortex ovarien permet la conservation simultanée de milliers de follicules immatures, constituant la réserve ovarienne. Cette technique présente l'avantage de pouvoir être appliquée à tout moment du cycle, sans stimulation préalable, et peut donc être utilisée dans l'urgence avant un traitement stérilisant. Dans l'espèce humaine, elle est aujourd'hui proposée aux jeunes patientes atteintes de cancers dont le traitement nécessite l'utilisation d'agents gonadotoxiques, risquant d'engendrer une stérilité [1]. Les follicules primordiaux à primaires contenus dans le tissu ovarien, en plus d'être en nombre important quel que soit le stade du cycle, présentent l'avantage d'être moins sensibles à la congélation que les ovocytes au stade métaphase II obtenus par ponction de follicules à antrum, avec ou sans maturation in vitro.

Après décongélation, trois techniques peuvent théoriquement être envisagées pour réaliser la maturation des follicules ainsi conservés : l'autogreffe de fragments ovariens, la maturation in vitro et la xélogreffe [2]. L'autogreffe du tissu ovarien décongelé est la technique la plus avancée et permet de restaurer la fertilité naturelle. Donnez et al [3] auraient ainsi obtenu la naissance d'un bébé après autogreffe orthotopique de cortex ovarien, même si ce résultat a été très rapidement discuté [4].

Parallèlement aux essais menés chez la femme, les recherches sur l'animal sont indispensables. Le choix d'une espèce modèle unique est difficile. La brebis est majoritairement utilisée pour sa proximité physiologique [5] et anatomique avec la femme, mais présente certains inconvénients zootechniques majeurs : c'est une espèce saisonnée qui ne met pas que 1,5 agneau/an en moyenne et atteint l'âge de la puberté à six-neuf mois [6]. Les essais réalisés sur des espèces plus prolifiques et présentant un court intervalle entre générations, comme la lapine (dix lapereaux par portée ; une mise bas tous les 42 jours), permettent d'obtenir plus rapidement des données concernant les éventuels phénomènes délétères affectant l'ovocyte, liés à l'incubation des fragments dans une solution cryoprotectrice toxique et à la congélation en elle-même. D'un point de vue taxonomique, la lapine est également plus proche de l'Homme que des rongeurs (la souris [7] et la ratte [8] ayant été utilisées lors d'essais de cryoconservation ou de greffe ovarienne). Le lapin constitue d'ailleurs une espèce réglementairement incontournable en tératologie et lors des tests de toxicité sur la fonction reproductrice.

Outre son application médicale, la cryoconservation du cortex ovarien permet la conservation des ressources génétiques animales, notamment chez les espèces sauvages menacées d'extinction et les races domestiques à petit effectif. Elle constitue un outil supplémentaire de gestion de la diversité génétique par la voie femelle.

Bien que cette technique ne soit encore qu'expérimentale dans le domaine animal, elle a été testée sur de nombreuses espèces — notamment les bovins [9], les rongeurs [10], les petits ruminants [11] et le chat [12] — mais rarement sur les lagomorphes [13]. La lapine a donc été choisie ici comme modèle d'étude.

La réussite de la congélation du cortex ovarien repose principalement sur l'utilisation d'une solution cryoprotectrice adaptée, contenant le ou les cryoprotecteurs pénétrants dont l'action peut être complétée par un cryoprotecteur non pénétrant. Les nombreux essais de cryoconservation réalisés chez la brebis [14], la vache [9] et la femme [15] donnent les résultats les plus satisfaisants, en terme de viabilité et/ou de morphologie folliculaire, en utilisant le diméthyl-sulfoxyde (DMSO) ou le 1,2-propanediol (1,2-PROH) comme cryoprotecteur pénétrant. Chez la brebis [16], mais aussi chez la femme [3], des naissances ont été obtenues après autogreffe orthotopique de tissu ovarien cryoconservé dans des solutions de congélation contenant du DMSO.

L'objectif de cette étude était donc de comparer les effets de deux cryoprotecteurs, le DMSO et le 1,2-PROH, utilisés à deux concentrations (1,5 et 2 M), sur la morphologie des follicules — primordiaux à primaires — issus de cortex ovariens de lapine conservés par congélation lente.

2. Matériels et méthodes

2.1. Matériel biologique et congélation

Pour cette étude, les deux ovaires de 20 lapines ont été prélevés en abattoir et transportés à 10 °C en bouteille thermostatée, dans du TCM199, durant une heure. Les cortex ovariens ont été isolés par dissection fine jusqu'à obtenir des fragments de 1 mm d'épaisseur. Deux concentrations (1,5 et 2 M) de chaque cryoprotecteur ont été testées, chacune sur cinq cortex. La congélation des cortex ovariens a été réalisée dans une solution composée de TCM199 et 10 % sérum de veau fœtal (SVF), supplémentée par 1,5 ou 2 M de DMSO ou de 1,2-PROH. Pour chaque fragment tissulaire, un témoin posi-

tif (sans congélation) ainsi qu'un témoin négatif (congelé sans cryoprotecteur), ont été réalisés.

L'équilibration du tissu ovarien dans la solution cryoprotectrice a été effectuée à température ambiante, dans trois bains (0,5 ; 1 puis 1,5 M) ou quatre bains (0,5 ; 1 ; 1,5 puis 2 M) selon la concentration finale en cryoprotecteur. Pour chaque bain, les cortex ovariens ont été incubés durant cinq minutes.

Les fragments ovariens ont été congelés en paillettes CBS[®] de 1 ml (IMV, France), thermosoudées à leurs deux extrémités. La congélation lente a été réalisée à l'aide d'un congélateur programmable *Freeze Control*[®] CL 8800 (Cryologic, Australia), selon une cinétique de refroidissement de 2 °C/minute de la température ambiante à -35 °C. L'induction de la cristallisation a été réalisée à -7 °C pour les cortex ovariens congelés dans une solution contenant 1,5 M de cryoprotecteur, et à -9 °C, pour ceux congelés dans une solution contenant 2 M d'agent cryoprotecteur. À partir de -35 °C, les fragments ovariens ont subi un refroidissement d'environ 8 °C/minute, jusqu'à -140 °C, puis ont été stockés dans l'azote liquide.

2.2. Décongélation et traitement histologique

Après 24 heures de stockage au minimum, les cortex ovariens ont été décongelés par immersion des paillettes dans un bain-marie à 37 °C, jusqu'à fonte de la glace. Les cortex ovariens ont ensuite été rincés dans une solution de concentration décroissante en cryoprotecteur pénétrant, à température ambiante, en présence de 0,2 M de saccharose. Trois bains de rinçage (1 ; 0,5 puis 0 M de cryoprotecteur pénétrant) ou quatre bains (1,5 ; 1 ; 0,5 puis 0 M de cryoprotecteur pénétrant) de cinq minutes chacun, ont été réalisés. Un dernier bain sans saccharose a achevé les étapes de rinçage.

Une fois le cryoprotecteur éliminé, les cortex ovariens ont été fixés dans du paraformaldéhyde 4 % et inclus en paraffine. Des coupes semi-sériées, de 4 µm d'épaisseur ont été réalisées et colorées à l'hématoxyline/phloxine, afin de pouvoir observer la morphologie folliculaire.

2.3. Classification folliculaire

Pour chaque fragment, 100 follicules primordiaux à primaires ont été observés et classés en quatre catégories :

- follicules sans défaut de morphologie : follicule régulier, cellules folliculaires jointives, ovocyte présentant un cytoplasme plein, une chromatine diffuse et régulière ;
- follicules avec défaut cytoplasmique : cytoplasme ovocytaire vacuolisé ;
- follicules avec défaut nucléaire : noyau ovocytaire pycnotique ou irrégulier ;
- follicule dégénérés : ovocyte présentant une double anomalie cytoplasmique et nucléaire, forte déformation folliculaire, désolidarisation entre cellules folliculaires et ovocyte, cellules folliculaires gonflées.

Les résultats ont été analysés par un test ANOVA (StatView, SAS Institute Inc). Les différences ont été considérées comme significative si $p < 0,05$.

3. Résultats

L'analyse morphologique (Fig. 1) du tissu ovarien a montré qu'avant congélation, $68,6 \pm 9,2$ % des follicules ne présentaient aucun défaut de morphologie (Fig. 2 A). La répartition entre défauts cytoplasmiques et double anomalie (Fig. 3) était homogène (respectivement $14,1 \pm 3,9$ %, versus $12,8 \pm 10,3$ %), tandis que les défauts nucléaires étaient minoritaires ($4,6 \pm 1,8$ %). Les témoins négatifs congelés sans cryoprotecteur présentaient $83,0 \pm 5,2$ % de follicules dégénérés et seulement $2,4 \pm 0,5$ % de follicules normaux. Les follicules présentaient une structure désorganisée : le stroma était vacuolisé, les noyaux ovocytaires comportaient une chromatine condensée et les cellules de la granulosa étaient désolidarisées de l'ovocyte (Fig. 2 B).

L'ajout d'un cryoprotecteur pénétrant a limité les dégradations morphologiques des follicules. Cependant, après congélation, le taux de follicules sans défaut a significativement diminué ($p < 0,003$), lorsque la congélation a été réalisée avec le DMSO, quelle que soit sa concentration

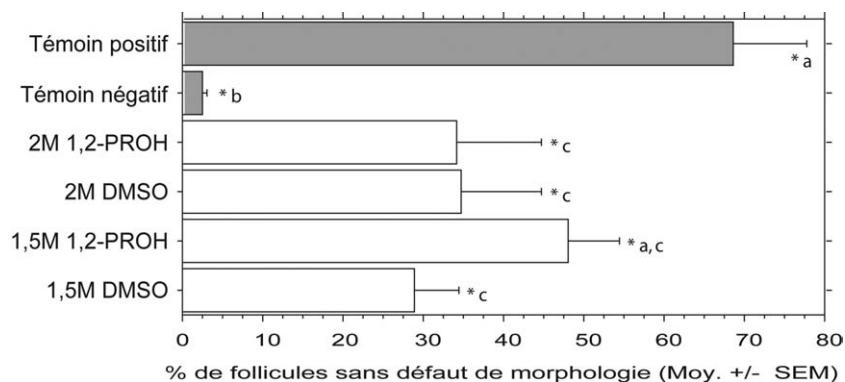


Fig. 1. Effets des cryoprotecteurs sur la morphologie des follicules (primordiaux à primaires) de lapine, avant et après congélation.

* Les différentes lettres (a, b, c) indiquent une différence significative ($p < 0,05$).

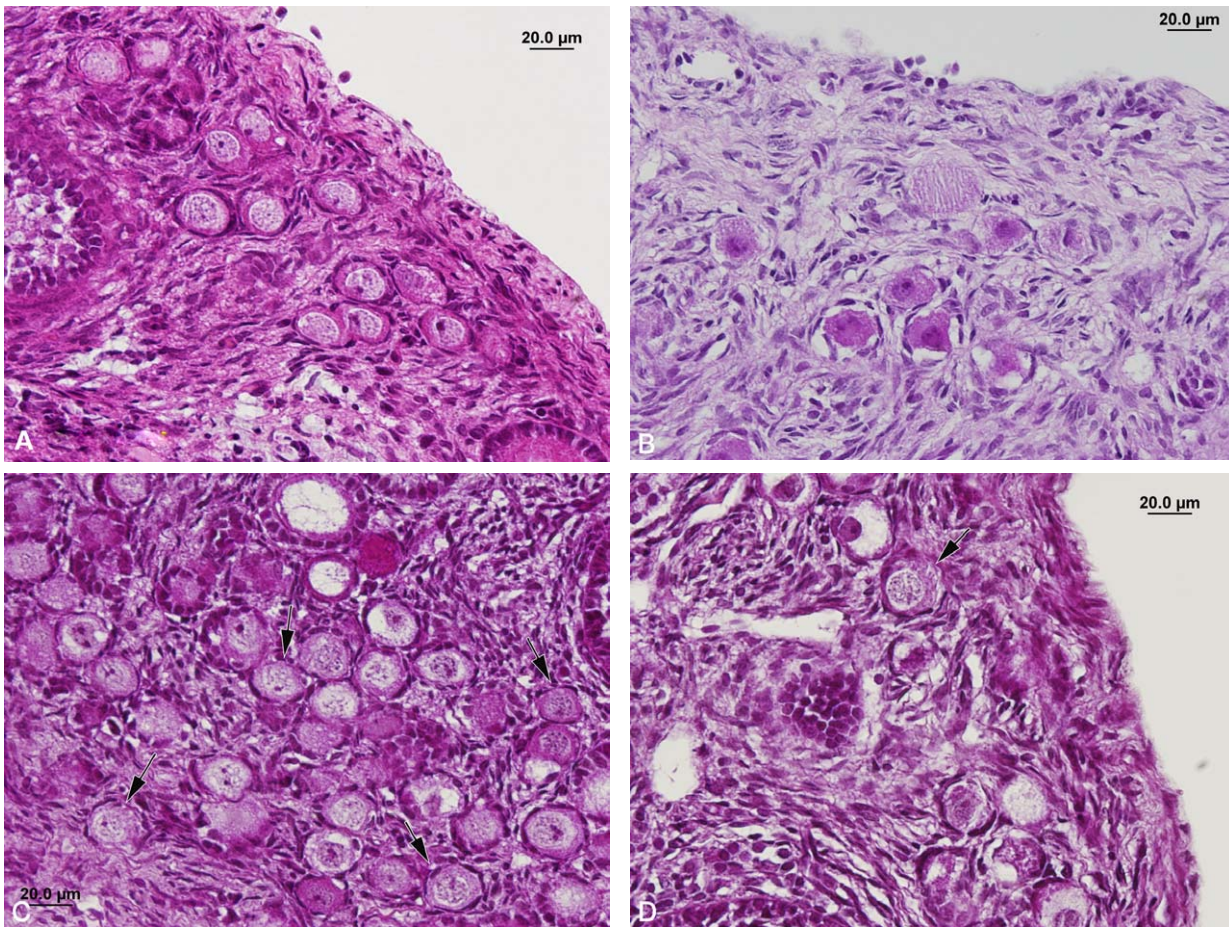


Fig. 2. Morphologie folliculaire du tissu ovarien de lapine avant et après congélation. A. témoins sans congélation ; B. témoin congelé sans cryoprotecteur ; C. congelé avec 1,5 M de 1,2-PROH et D. congelé avec 2 M DMSO. Les flèches indiquent des follicules sans défaut morphologique après congélation.

($34,8 \pm 9,8 \%$ et $28,8 \pm 5,7 \%$ vs $68,6 \pm 9,2 \%$, respectivement pour 2 et 1,5 M de DMSO et le témoin positif). La congélation réalisée avec 1,5 M de 1,2-PROH (Fig. 2C) a permis de conserver une plus grande proportion de follicules sans défaut de morphologie folliculaire, sans différence avec

le témoin frais (respectivement $48,0 \pm 6,5 \%$ versus $68,6 \pm 9,2 \%$; non significatif).

Après congélation, quelle que soit la nature ou la concentration du cryoprotecteur, on a noté une répartition homogène entre défauts nucléaire et cytoplasmique. Le 1,2-PROH

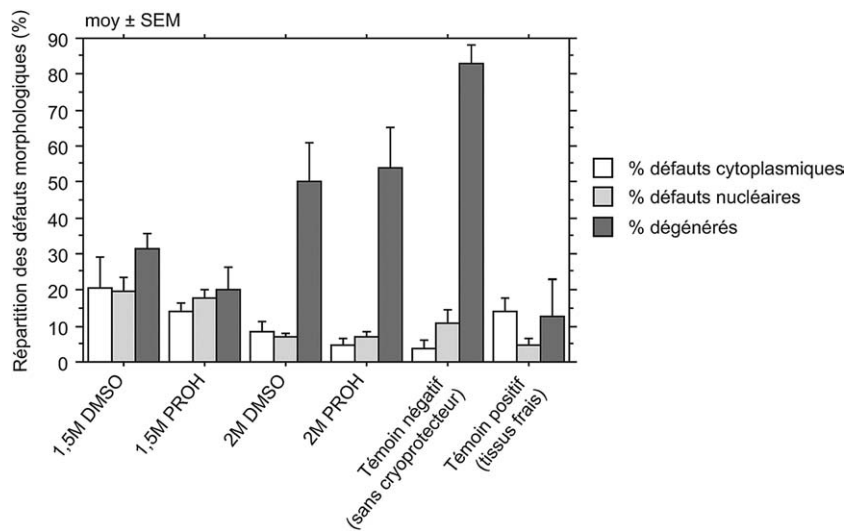


Fig. 3. Effet de la congélation lente sur la répartition des défauts morphologiques des follicules primordiaux à primaires de lapine.

avait tendance à induire des défauts de noyaux, tandis que le DMSO avait tendance à induire des vacuoles cytoplasmiques (Fig. 2D). La part de follicules dégénérés restait cependant la plus importante, particulièrement pour les congélations réalisées avec 2 M de DMSO ou 1,2-PROH où elle a atteint respectivement $50,0 \pm 11,0 \%$ et $54,0 \pm 11,1 \%$ des follicules observés.

4. Discussion

Nos résultats confirment l'effet bénéfique admis des cryoprotecteurs (DMSO et 1,2-PROH) sur la morphologie des follicules du tissu ovarien congelé [17–21]. Ils suggèrent que le 1,2-PROH est un cryoprotecteur plus efficace que le DMSO pour la congélation du cortex ovarien de lapine. Ces résultats sont partiellement en contradiction avec ceux de Gutiérrez et al. [22] chez la brebis. Ceux-ci montrent qu'il n'y a de différence de morphologie folliculaire, ni entre ces deux cryoprotecteurs (1,5 M), ni par rapport au témoin non congelé. Ils diffèrent également de ceux rapportés par [11] chez la chèvre. Chez cette espèce, le DMSO assure une meilleure conservation morphologique des follicules par rapport au 1,2-PROH.

Nos résultats semblent montrer une toxicité plus importante des cryoprotecteurs utilisés à 2 M sur le tissu ovarien de lapine, au vu du pourcentage élevé de follicules dégénérés. La toxicité des cryoprotecteurs dépend de leur nature, de leur concentration, de la température d'équilibration et de la durée d'incubation nécessaire, elle-même fonction de la taille des fragments à congeler et de leur densité en fibres de collagène. Pour les cryoprotecteurs testés dans notre étude, de bons résultats ont été obtenus après incubation du tissu ovarien à 4 °C chez la femme [23], ou à température ambiante pendant 5 minutes chez la souris [20], 10 minutes chez la brebis [24], 30 [25] ou 90 minutes [26] chez la femme. Nous avons choisi de réaliser une incubation par étape, à température ambiante, pour restreindre la durée d'incubation, éviter l'exposition prolongée à de fortes concentrations de cryoprotecteur et permettre une entrée progressive de cryoprotecteur dans la cellule.

Par ailleurs, le pourcentage de follicules normaux mis en évidence dans notre étude est inférieur à ceux communiqués par d'autres auteurs. Chez la brebis, Demirci et al. [24] obtiennent un taux de follicules primordiaux normaux de $68,5 \pm 13,7 \%$ après congélation dans une solution contenant 2 M de DMSO et de $60,5 \pm 13,2 \%$ pour une congélation dans 1,5 M de ce même cryoprotecteur, mettant en évidence une dégradation significative de la morphologie folliculaire. Cependant, la proportion de follicules dégradés reste comparable à celle que nous observons dans notre étude (29 % chez la lapine versus 24 à 33 % chez la brebis).

Les différences relevées par rapport à la littérature pourraient s'expliquer par la subjectivité des évaluations morphologiques, particulièrement influencées par la technique histologique en elle-même. La technique utilisée pour nos essais

quant à elle fait l'objet d'une validation préalable, notamment concernant le fixateur utilisé pour l'espèce étudiée.

Mais les résultats observés pourraient également trouver une explication dans les différences interspécifiques. En effet, les follicules, mais aussi l'ensemble du tissu cortical ovarien de lapine, paraissent plus fragiles à la congélation que ceux d'autres espèces, comme la brebis ou la femme. Cette observation pourrait s'expliquer par la richesse du tissu ovarien de lapine en cellules interstitielles [27] et sa faible densité en collagène, fragilisant ainsi l'assise des follicules lors des étapes de congélation et de décongélation. Cependant, bien qu'il soit plus fragile, le cortex ovarien de lapine présente une réserve folliculaire importante, qui compense la plus faible proportion de follicules normaux observés après congélation et laisse espérer une bonne reprise de la folliculogénèse après greffe de tissu ovarien.

Chez cette espèce, la greffe (autogreffe et allogreffe) de cortex ovarien frais a déjà été réalisée avec succès [28], démontrant une revascularisation rapide et suggérant une issue positive à la greffe orthotopique de tissu ovarien cryoconservé.

5. Conclusion

Nos essais suggèrent que le 1,2-PROH assure une meilleure protection que le DMSO lors de la congélation du cortex ovarien de lapine. Ces résultats seront prochainement validés par des tests fonctionnels *in vitro* et par l'obtention de lapereaux issus d'autogreffe de tissu ovarien congelé.

Bien que la congélation de tissu ovarien soit d'ores et déjà proposée aux patientes risquant une stérilité [1], les essais sur l'animal restent éthiquement incontournables pour mettre au point une technique efficace et sans danger pour la descendance issue d'ovocytes conservés au sein du tissu ovarien. L'utilisation de la lapine comme modèle est pertinente. Considérant que le tissu ovarien humain est moins sensible aux traitements de cryoconservation que celui de la lapine, la mise au point d'un protocole de congélation efficace chez cette espèce ne pourra que contribuer à l'amélioration des connaissances et du savoir à destination de l'espèce humaine.

Références

- [1] Poirot C. Cryoconservation de cortex ovarien chez l'enfant : indications et faisabilité. 36ième Journée Thématique de la SFEF Les nouvelles Biotechnologies de la Reproduction en 2005 : Faisabilité et acceptabilité, Paris, 2005;6.
- [2] Aubard Y, Poirot C, Piver P. La congélation du tissu ovarien. *Gynecol Obstet Fertil* 2002;30:358–67.
- [3] Donnez J, Dolmans MM, Demylle D, Jadoul P, Pirard C, Squifflet J, et al. Livebirth after orthotopic transplantation of cryopreserved ovarian tissue. *Lancet* 2004;364:1405–10.
- [4] Oktay K, Tilly J. Livebirth after cryopreserved ovarian tissue autotransplantation. *Lancet* 2004;364:2091–2 (author reply 2092–2093).
- [5] Aubard Y. Ovarian tissue graft: from animal experiment to practice in the human. *Eur J Obstet Gynecol Reprod Biol* 1999;86:1–3.

- [6] Jainudeen MR, Wahid H, Hafez ESE. Sheep and Goats. In: Hafez B, Hafez ESE, editors. *Reprod Farm Anim*. Kiawah Island: Lippincott Williams & Wilkins; 2000. p. 172–81.
- [7] Cleary M, Snow M, Paris M, Shaw J, Cox SL, Jenkin G. Cryopreservation of mouse ovarian tissue following prolonged exposure to an Ischemic environment. *Cryobiology* 2001;42:121–33.
- [8] Petroianu A, Vasconcellos LDS, Alberti LR, Nunes MB. The influence of venous drainage on autologous ovarian transplantation. *J Surg Res* 2005;124:175–9.
- [9] Lucci CM, Kacinskis MA, Lopes LH, Rumpf R, Bao SN. Effect of different cryoprotectants on the structural preservation of follicles in frozen zebu bovine (*Bos indicus*) ovarian tissue. *Theriogenology* 2004;61:1101–14.
- [10] Candy CJ, Wood MJ, Whittingham DG. Effect of cryoprotectants on the survival of follicles in frozen mouse ovaries. *J Reprod Fertil* 1997;110:11–9.
- [11] Rodrigues APR, Amorim CA, Costa SHF, Matos MHT, Santos RR, Lucci CM, et al. Cryopreservation of caprine ovarian tissue using DMSO and propandiol. *Anim Reprod Sci* 2004;84:211–27.
- [12] Lima AKF, Silva AR. Cryopreservation of preantral ovarian follicles in situ from domestic cats (*Felis catus*) using different cryoprotective agents. 5th International Symposium on Canine and Feline Reproduction, São Paulo, Brazil, 2004;116.
- [13] Almodin CG, Minguetti-Camara VC, Meister H, Ferreira TOHR, Franco RL, Cavalcante AA, Radaelli MRM, Bahls AS, Moron AF, Murta CGV. Recovery of fertility after grafting of cryopreserved germinative tissue in female rabbits following radiotherapy. *Hum Reprod* 2004;19:1287–93.
- [14] Demirci B, Lornage J, Salle B, Frappart L, Franck M, Guerin JF. Follicular viability and morphology of sheep ovaries after exposure to cryoprotectant and cryopreservation with different freezing protocols. *Fertil Steril* 2001;75:754–62.
- [15] Hovatta O. Cryopreservation and culture of human primordial and primary ovarian follicles. *Mol Cell Endocrinol* 2000;169:95–7.
- [16] Gosden RG, Baird DT, Wade JC, Webb R. Restoration of fertility to oophorectomized sheep by ovarian autografts stored at -196 degrees C. *Hum Reprod* 1994;9:597–603.
- [17] Parrott DMV. The fertility of mice with orthotopic ovarian grafts derived from frozen tissue. *J Reprod Fertil* 1960;1:230–41.
- [18] Newton H, Aubard Y, Rutherford A, Sharma V, Gosden R. Low temperature storage and grafting of human ovarian tissue. *Hum Reprod* 1996;11:1487–91.
- [19] Newton H, Fisher J, Arnold JR, Pegg DE, Faddy MJ, Gosden RG. Permeation of human ovarian tissue with cryoprotective agents in preparation for cryopreservation. *Hum Reprod* 1998;13:376–80.
- [20] Harp R, Leibach J, Black J, Keldahl C, Karow A. Cryopreservation of murine ovarian tissue. *Cryobiology* 1994;31:336–43.
- [21] Hovatta O, Silye R, Krausz T, Abir R, Margara R, Trew G, et al. Cryopreservation of human ovarian tissue using dimethylsulphoxide and propanediol-sucrose as cryoprotectants. *Hum Reprod* 1996;11:1268–72.
- [22] Gutierrez A, Coronna MA, Vargas MA, Mendez-Sashida P, Flores MS, Gallardo E. Effect of cryopreservation on sheep ovarian tissue comparing two cryoprotectants: DMSO and 1,2-propandiol (PROH). *Fertil Steril* 2000;74:S214.
- [23] Fabbri R, Venturoli S, D'Errico A, Iannascoli C, Gabusi E, Valeri B, et al. Ovarian tissue banking and fertility preservation in cancer patients: histological and immunohistochemical evaluation. *Gynecol Oncol* 2003;89:259–66.
- [24] Demirci B, Salle B, Frappart L, Franck M, Guerin JF, Lornage J. Morphological alterations and DNA fragmentation in oocytes from primordial and primary follicles after freezing-thawing of ovarian cortex in sheep. *Fertil Steril* 2002;77:595–600.
- [25] Posada MN, Garcia JE, Kolp LA. Optimizing an ovarian tissue cryopreservation regimen-Evaluation of the effect of temperature and exposure time to propandiol (PPD) on follicular viability. *Fertil Steril* 2002;78:S37–8.
- [26] Gook DA, Edgar DH, Stern C. Effect of cooling rate and dehydration regimen on the histological appearance of human ovarian cortex following cryopreservation in 1, 2-propanediol. *Hum Reprod* 1999;14:2061–8.
- [27] Barone R. *Anatomie Comparée des Mammifères Domestiques*, Volume Tome Troisième, fascicule II. Lyon: Ecole Nationale Vétérinaire de Lyon; 1978.
- [28] Petroianu A, de Souza Vasconcellos L, Alberti LR, Fonseca de Castro LP, Barbosa Leite JM. Natural pregnancy in rabbits that underwent oophorectomy and orthotopic allogeneic or autologous ovarian transplantation. *Fertil Steril* 2002;77:1298–9.